La Storia Naturale della Malformazione di Chiari

Dr. Paolo Perrini

Clinica Neurochirurgica dell'Università di Pisa

I Perché di uno Studio Prospettico

Molti aspetti della malformazione di Chiari e della siringomielia sono scarsamente conosciuti. In particolare, non è nota l'evoluzione della malattia quando non trattata, ovvero quando è solamente osservata nel tempo. L'osservazione del decorso di una patologia in assenza di ogni tipo di trattamento è definita storia naturale della malattia e la sua conoscenza è di particolare importanza nel caso dei pazienti con malformazione di Chiari. L'ampia diffusione degli esami RM ha determinato un notevole aumento delle nuove diagnosi di malformazione di Chiari associate o meno alla siringomielia, specialmente in pazienti asintomatici o con sintomi minori. L'adeguato trattamento di questi pazienti è molto controverso nella comunità scientifica, in quanto non è prevedibile quali tra questi pazienti svilupperanno la siringomielia e diventeranno sintomatici nel corso del tempo.

Su queste premesse è stato intrapreso presso la Neurochirurgia Universitaria di Pisa, uno studio prospettico sulla storia naturale della malformazione di Chiari associata o meno a siringomielia.

La Storia Naturale della Malformazione di Chiari e della Siringomielia: Vecchi Concetti e Nuove Prospettive

A lungo si è ritenuto che la storia naturale della siringomielia fosse caratterizzata da un costante e progressivo deterioramento neurologico nel corso degli anni.[1,5] In realtà l'evoluzione della malformazione di Chiari e della siringomielia è difficilmente prevedibile

alla luce delle conoscenze attuali. Il carattere dinamico di questa patologia è tuttavia supportato da molte evidenze cliniche. Innanzitutto il numero dei pazienti sintomatici con malformazione di Chiari aumenta con l'età, a conferma del fatto che una proporzione dei pazienti asintomatici svilupperà sintomi. Inoltre, la comparsa di siringomielia in pazienti con malformazione di Chiari è un evento più volte descritto in letteratura. Infine, la risoluzione spontanea della malformazione di Chiari e/o della siringomielia è stata occasionalmente riportata in pazienti adulti e pediatrici.

La risoluzione spontanea della siringomielia

La progressiva scomparsa della siringomielia è un evento eccezionale ed è stato documentato con studi RM sia nei pazienti pediatrici che adulti. Generalmente nei casi pediatrici la risoluzione della siringomielia si associa alla risalita delle tonsille cerebellari. Questo fenomeno sembra conseguire ad una discrepanza tra la crescita della scatola cranica e quella dell'encefalo a vantaggio della prima.

Nei pazienti adulti la risoluzione della siringomielia generalmente avviene indipendentemente da variazioni dell'entità della discesa tonsillare. Le ipotesi proposte per spiegare tale fenomeno includono la fissurazione della siringa nello spazio subaracnoideo, la rottura di membrane aracnoidee al passaggio cranio-spinale e variazioni della pressione intracranica (*Figura 1*).

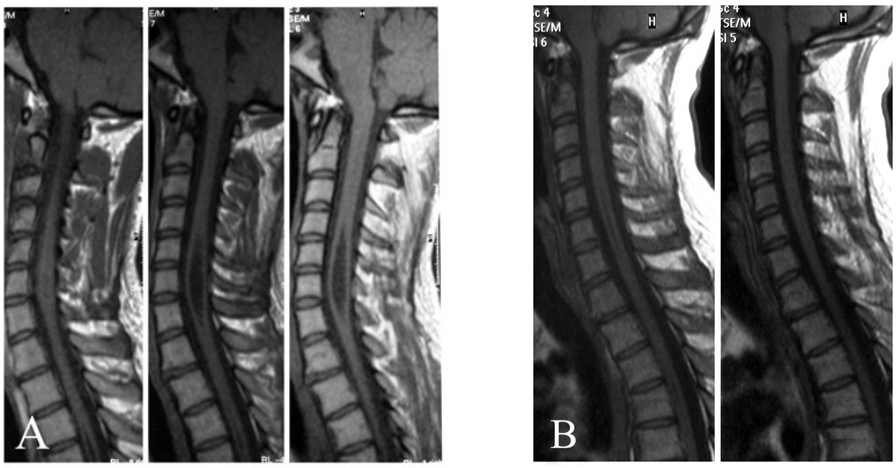

Figura 1: Esempio di risoluzione spontanea della siringomielia. **A**: Immagini sagittali T1-pesate di un paziente di 21 anni con riscontro di malformazione di Chiari 0 (affollamento della fossa cranica posteriore in assenza di una effettiva discesa tonsillare) e siringomielia cervicale. All'epoca il paziente era sintomatico per la presenza di dolore e parestesie all'arto superiore destro. **B**: Immagini sagittali T1-pesate eseguite dopo 4 anni di atteggiamento conservativo. La siringomielia appare collassata, mentre l'aspetto e la posizione delle tonsille cerebellari sono immodificati. La sintomatologia all'epoca del controllo RM era nettamente attenuata.

La crescita progressiva della siringomielia

In alcuni pazienti trattati in modo conservativo è stato osservato il progressivo deterioramento neurologico a causa della progressiva crescita della cavità siringomielica. In questi pazienti la siringomielia presenta i caratteri di una malattia progressiva caratterizzata da una storia naturale estremamente sfavorevole (*Figura 2*).

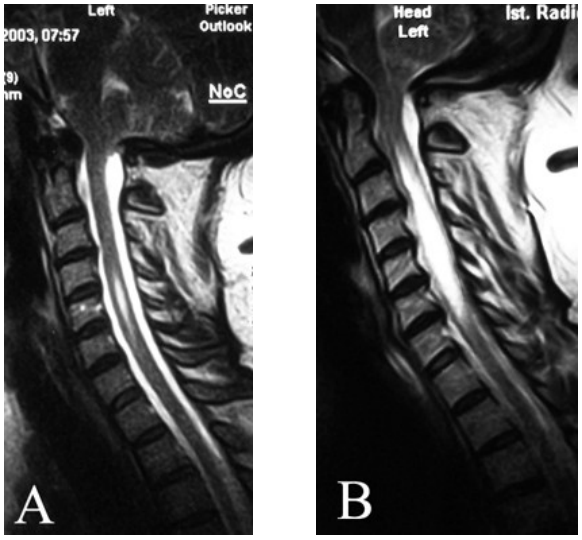

Figura 2: Esempio di accrescimento della cavità siringomielica durante il follow-up. **A**: Immagine sagittale RM T2-pesata di una donna di 47 anni con malformazione di Chiari I e una piccola cavità siringomielica C4-C6. **B**: Immagine sagittale RM T2-pesata eseguita dopo due anni di atteggiamento conservativo. La cavità siringomielica appare nettamente incrementata estendendosi da C2 a C7, mentre la posizione delle tonsille cerebellari è invariata. La sintomatologia della paziente si è progressivamente aggravata.

In realtà tuttora non è prevedibile l'evoluzione della siringomielia associata alla malformazione di Chiari quando viene adottato un atteggiamento conservativo. Mentre in alcuni pazienti la siringomielia rimane stazionaria nel corso degli anni, in altri tende ad accrescersi progressivamente determinando il progressivo aggravamento dei deficit neurologici.

Caratteristiche della discesa tonsillare, sintomatologia e sviluppo della siringomielia

Pochi sono i dati a disposizione sull'entità della discesa tonsillare nei pazienti asintomatici. La gravità della malformazione di Chiari non sembra essere il fattore discriminante tra pazienti sintomatici e pazienti asintomatici. Alcuni studi hanno documentato che l'entità della discesa tonsillare tra pazienti asintomatici e pazienti sintomatici è sovrapponibile .[2]

Alcuni dati di letteratura indicano che la morfologia e l'entità dell'erniazione tonsillare sono invece i fattori determinanti nello sviluppo della siringomielia nei pazienti sintomatici. In particolare un aspetto appuntito delle tonsille erniate associato ad una discesa intermedia delle tonsille (ovvero tra C1 e C2) rappresenta il fenotipo che più spesso si associa a siringomielia. Erniazioni delle tonsille inferiormente all'arco posteriore di C2 sono invece meno frequentemente associate allo sviluppo della siringomielia rispetto ad erniazioni intermedie. La discesa tonsillare inferiormente all'arco posteriore di C2 raramente si associa allo sviluppo di una cavità siringomielica.[3] Analogamente a questi dati è stato riportato che erniazioni tonsillari tra 9 e 14 mm sono associate più frequentemente a siringomielia (56% dei casi) rispetto ad erniazioni inferiori (13% dei casi) e superiori (13% dei casi).[4] Questi dati si accordano con le conoscenze della fisiopatologia del complesso malformazione di Chiari-siringomielia. La siringomielia sembra conseguire ad un'alterazione della circolazione liquorale al passaggio cranio-vertebrale indotto dall'azione pulsatile delle tonsille erniate. In caso di malformazione di Chiari, le tonsille cerebellari bloccano in modo intermittente il passaggio del liquor determinando un'azione simile a quella di un pistone sul liquor del compartimento spinale che quindi viene forzato ad entrare nella corda midollare con il conseguente sviluppo della siringomielia. L'aspetto appuntito delle tonsille erniate e una discesa intermedia sono le caratteristiche che permettono un'ostruzione pulsatile del passaggio cranio-spinale tale da indurre un blocco efficace del passaggio del liquor con la conseguente comparsa di siringomielia.

Lo Studio Prospettico della Storia Naturale della Malformazione di Chiari

Dal 2009 presso la Neurochirurgia Universitaria di Pisa è in corso uno studio prospettico sui pazienti con malformazione di Chiari I associata o meno a siringomielia. I candidati per tale studio sono i pazienti asintomatici, scarsamente sintomatici e i pazienti sintomatici che hanno rifiutato, almeno in fase iniziale, l'intervento chirurgico optando per una condotta di attesa. Non sono inclusi nello studio pazienti già sottoposti ad intervento chirurgico, con discesa tonsillare dovuta ad ipotensione liquorale, pazienti con idrocefalo e con ipertensione intracranica idiopatica. Queste ultime condizioni sono distinte dalla malformazione di Chiari e necessitano di un inquadramento diagnostico e di un trattamento diversi.

Per accedere allo studio i pazienti interessati apriranno un account gratuito presso il sito della neurochirurgia universitaria di Pisa (http://www.neurochirurgiapisa.it/Neuro/progetto-chiari.html) per inserire i loro dati clinici e la documentazione neuroradiologica. I pazienti con i requisiti necessari per far parte dello studio saranno contattati per sottoporsi ad una valutazione clinica.

I dati clinici raccolti saranno periodicamente aggiornati e verranno trattati secondo la vigente normative a tutela della privacy e non saranno ceduti a terzi.

I pazienti dovranno sottoporsi a controlli neuroradiologici annuali per monitorare l'evoluzione della malattia. Particolare attenzione durante il follow-up è data alla comparsa di nuovi segni e sintomi, all'eventuale miglioramento della sintomatologia presente, a variazioni del quadro neuroradiologico. L'obiettivo dello studio è di migliorare la conoscenza della storia naturale della malformazione di Chiari ed eventualmente di individuare elementi clinici o neuroradiologici utili per la predizione del decorso della malattia al momento della diagnosi. La conoscenza di tali elementi sarebbe estremamente utile per poter informare il paziente sul decorso della sua malattia e quindi impostare il corretto iter terapeutico (conservativo o chirurgico) al momento della diagnosi.

Bibliografia

1. Boman K, Livanainen M. Prognosis of syringomyelia. *Acta Neurol Scand*. 1967;43:61-68.

2. Meadows J, Kraut M, Guarnieri M, Haroun RI, Carson B. Asymptomatic Chiari type I malformations identified on magnetic resonance imaging. *J Neurosurg*. 2000;92:920-926.

3. Stevens JM, Serva WA, Kendall BE, Valentine AR, Ponsford JR. Chiari malformation in adults: relation of morphological aspects to clinical features and operative outcome. *J Neurol Neurosurg Psychiatry*. 1993;56:1072-1077.

4. Stovner LJ, Peter R. Syringomyelia in Chiari malformation: relation to extent of cerebellar tissue herniation. *Neurosurgery*. 1992;31:913-917.

5. Williams B. A critical appraisal of posterior fossa surgery for communicating syringomyelia. *Brain*.1978;101:223-250.