

Shunt siringo-pleurico come trattamento di secondo livello in pazienti con siringomielia refrattari al ripristino del flusso del liquido cerebrospinale

di Francesco Cacciola, M.D.-Matteo Capozza, M.D.- Paolo Perrini, M.D.-Nicola Benedetto, M.D., Nicola Di Lorenzo, M.D.*

Publicato in NEUROSURGERY (65, 3, settembre 2009, pp. 471-476)

Received, November 9, 2008., Accepted, April 13, 2009.

Traduzione di Gianni Baldi a cura di AISMAC. Pubblicazione autorizzata.

OGGETTO: Il trattamento della siringomielia deve mirare alla ricostruzione dello spazio subaracnoideo ed al recupero dell'omeostasi del liquido cerebrospinale. L'intervento diretto sulla cavità siringomielica è una scelta difficile e deve essere considerata una procedura di seconda istanza. In letteratura vi sono pochi dati a riguardo ed i risultati sono generalmente insoddisfacenti. Quanto segue è una review sulla nostra esperienza con gli shunts siringo-pleurici.

METODI: Fra il 1998 e il 2008 venti pazienti con siringomielia refrattari al ripristino del flusso del fluido cerebrospinale sono stati sottoposti a shunt siringo-pleurico. Per ciascuno di loro erano disponibili i punteggi della Modified Japanese Orthopaedic Association Scale e le risonanze magnetiche, sia di prima dell'intervento sia le più recenti nel "follow-up". Per l'analisi statistica è stato utilizzato un test di Wilcoxon a due code. Sono state analizzate le complicanze connesse alle procedure operative ed a inconvenienti "meccanici".

RISULTATI: Diciannove pazienti sono stati studiati nel follow-up, per una durata media pari a 37,5 mesi (deviazione standard di 31,5). Un paziente ha registrato un peggioramento, due sono rimasti stabili e gli altri sono migliorati. Il miglioramento medio complessivo con la Modified Japanese Orthopaedic Association Scale è stato del 19,5 % (con un intervallo di confidenza del 95%, 8,5 – 30,5). Il miglioramento medio è stato di 3.3 punti in una scala di 17 punti. I risultati erano statisticamente significativi ($P < 0,001$). Le risonanze magnetiche successive hanno indicato il collasso della siringa in 17 casi e una riduzione significativa in 2 casi. Tranne un caso di meningite seguita da embolia polmonare mortale, non si sono notate complicanze significative.

CONCLUSIONE: A nostro avviso lo shunt siringo-pleurico dovrebbe essere la procedura di prima scelta per la derivazione della siringa. Ulteriori esperienze ospedaliere svolte con questo approccio sarebbero utili per verificare questa raccomandazione.

PAROLE CHIAVE: Operazione di shunting, shunti siringo-pleurico, siringomielia

ABBREVIAZIONI: CSF: fluido cerebrospinale; mjOA: Modified Japanese Orthopaedic Association; MRI: risonanza magnetica; SPS: shunt siringo-pleurico

*Clinica Neurochirurgica,
c/o Centro Traumatologico Ortopedico,
Largo Piero Palagi, 1
50139 Firenze, Italia.
Email: dilorenzo@unifi.it

Nel paziente con siringomielia, il deterioramento neurologico progressivo richiede l'intervento chirurgico. Esso dovrebbe portare a una riduzione della siringa e, nella maggioranza dei casi, al collasso della cavità cistica si accompagna almeno una stabilizzazione dei sintomi. Benché allettanti e apparentemente logici, gli interventi di derivazione del fluido sono ora accettati per lo più come una sorta di ultima opzione.

In realtà la migliore comprensione dei meccanismi fisiopatologici della siringomielia (2, 3, 8, 9, 27) ha dimostrato che l'intervento sulle cause che ne sono alla base è di gran lunga migliore in termini di efficacia e sicurezza perché ripristina l'omeostasi normale del liquido cerebrospinale (CSF) e generalmente non comporta una manipolazione diretta di un midollo spinale già compromesso. La derivazione diretta del fluido della siringa diventa quindi necessaria solo quando il trattamento delle cause non ha prodotto alcun miglioramento. In questi casi l'opzione è essenzialmente rappresentata da uno shunt che può essere siringo-subaracnoideo, siringo-peritoneale o siringo-pleurico (SPS).

Nella letteratura su questi interventi di shunt vi sono poche analisi dei risultati, con serie non omogenee e tassi di successo variabili. Nel nostro Istituto adottiamo la derivazione della siringa nello spazio pleurico. Ai dati esistenti aggiungiamo la nostra relazione riguardante una serie di 20 pazienti trattati con intervento di SPS.

PAZIENTI E METODI

Analisi dei pazienti e criteri di inclusione

Fra il 1998 e il 2008, venti pazienti con siringomielia che non avevano risposto ai primi interventi chirurgici sono stati sottoposti a intervento di SPS presso il Reparto di neurochirurgia dell'Università di Firenze. La scelta dei pazienti da sottoporre a tale intervento è stata fatta fra coloro che non avevano registrato una risoluzione della siringa e avevano avuto un peggioramento dei sintomi neurologici.

Questa serie include 6 pazienti con siringomielia con Chiari I, 8 pazienti con siringomielia postraumatica, 2 pazienti con siringomielia postinfiammatoria e 4 pazienti con siringomielia associata a malformazione della giunzione craniovertebrale. I sintomi presenti in questi pazienti, tipici della siringomielia, erano per lo più dolori assiali o radicolari, associati, nella maggioranza dei casi, a debolezza e perdita della sensibilità.

Per tutti i pazienti le funzioni neurologiche sono state valutate con la Modified Japanese Orthopaedic Association Scale (mjOA) prima dell'intervento e sulla base dell'ultimo rilevamento effettuato (5,20) (Tabella 1). Le variazioni del punteggio sono state espresse percentualmente rispetto al punteggio complessivo. Si sono definiti i miglioramenti medi in punti sulla base di una scala a 17 punti. L'analisi della rilevanza statistica è stata stabilita usando un Test di Wilcoxon a 2 code.

Disponevamo della risonanza magnetica di tutti i pazienti prima dell'operazione e quella relativa all'ultimo esame successivo all'intervento e abbiamo valutato sulla loro base le variazioni nelle dimensioni della siringa.

Tecnica chirurgica dello shunting siringo-pleurico

Il catetere usato presso il nostro ospedale è lo shunt lombo-peritoneale Spetzler (Integra Neurosciences.Plainsboro, NJ) con diametro interno di 0,7 mm., diametro esterno di 1,5 mm e lunghezza di 784 mm. L'estremità prossimale di questo strumento, con diverse perforazioni, viene collocata dentro la siringa, mentre l'estremità opposta è posizionata nello spazio pleurico (16).

Messo il paziente in posizione prona, dopo repere radiografico si effettua un'incisione sulla linea mediana. Si tiene conto di un compromesso di due fattori nello scegliere accuratamente il sito della laminectomia, vale a dire la parte più ampia (sezione più sottile del midollo spinale) e più caudale della siringa. Dopo laminectomia standard a un solo livello ed apertura della dura (11, 27, 29), si inserisce attentamente il catetere, con l'ausilio del microscopio, e lo si dirige verso l'alto per circa 4 o 5 cm attraverso una piccola mielotomia mediana (Fig. 1). Il catetere viene suturato alla dura madre e canalizzato fino ad una incisione paramediana, che viene di solito fatta al livello del quinto spazio intercostale che si trova lateralmente a 5 cm dalla giuntura costovertebrale sul fianco destro (Fig. 2). Questa incisione è estesa fino al margine superiore della sesta costola, e la pleura parietale viene penetrata con un'incisione puntiforme poco sopra il margine superiore della costola. L'estremità distale del catetere grazie a questa incisione termina nello spazio pleurico e può essere assicurata se necessario con una sutura a borsa di tabacco. Due collari di ancoraggio, passati intorno al drenaggio, bengono assicurati ai muscoli paraspinali e intercostali per prevenire lo spostamento del catetere.

RISULTATI

Periodo di osservazione ed esito funzionale

La durata del follow-up è stata da 4 a 118 mesi con una media di 37,5 mesi (deviazione standard 31,3 mesi).

Venti pazienti sono stati sottoposti a 20 interventi di SPS. Un paziente è morto nel periodo post operatorio (vedi sotto). Fra i restanti 19, un paziente ha avuto un peggioramento, 2 pazienti sono rimasti stabili e 16 hanno avuto un miglioramento delle funzioni neurologiche. La media complessiva prima dell'operazione aveva un punteggio nella scala mJOA di 11 (con una deviazione standard di 3,2), che è salito a una media di 14,3 punti (deviazione standard 2,7) all'ultima valutazione del follow-up. La variazione media dei punteggi ha registrato un miglioramento di 3,3 punti sul totale della scala di 17 punti. Percentualmente, il miglioramento complessivo è stato del 19,5% (intervallo di confidenza del 95%, 8,5 – 30,5). I risultati sono statisticamente significativi ($P < 0,001$).

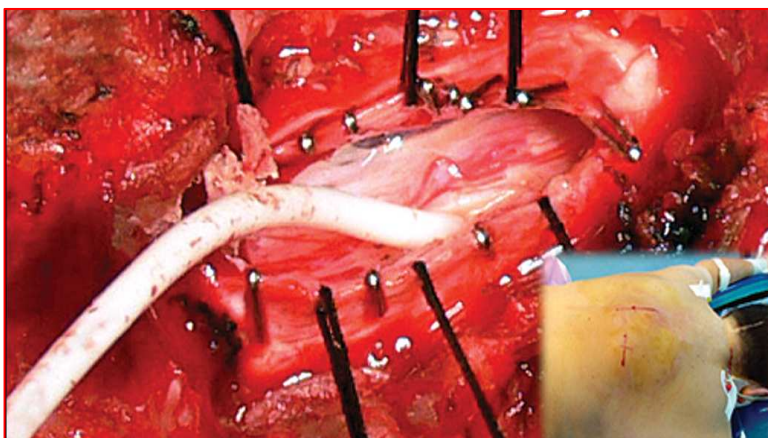


FIGURA 1.

Cannulazione della siringa tramite mielotomia keyhole. Per l'emostasi delle estremità durali sono state usate delle graffe metalliche. L'ingrandimento mostra le consuete incisioni midline medio toraciche e paravertebrali

TABELLA 1. Modified Japanese Orthopaedic Association Scale

I. Movimento delle braccia

- 0 Incapace di nutrirsi da solo
- 1 Incapace di usare coltello e forchetta; in grado di nutrirsi con un cucchiaio
- 2 In grado di usare coltello e forchetta con molta difficoltà
- 3 In grado di usare forchetta e coltello con lieve difficoltà
- 4 Nessun problema

II. Movimento delle gambe

- 0 Incapace di camminare
- 1 Può camminare su superfici piane aiutandosi con bastoni.
- 2 Può salire e scendere scale tenendosi alla ringhiera
- 3 Mancanza di stabilità e andatura regolare
- 4 Nessun problema

III. Sensazioni

- 0 Parte superiore, grave perdita sensoriale o dolore
- 1 Parte superiore, perdita sensoriale lieve
- 2 Parte superiore, nessun problema
- 0 Parte inferiore, grave perdita sensoriale o dolore
- 1 Parte inferiore, perdita sensoriale lieve
- 2 Parte inferiore, nessun problema
- 0 Tronco, grave perdita sensoriale o dolore
- 1 Tronco, perdita sensoriale lieve
- 2 Tronco, nessun problema

IV. Funzioni della vescica

- 0 Non in grado di svuotarsi
- 1 Difficoltà notevoli nella minzione (ritenzione)
- 2 Difficoltà nella minzione (frequenza, esitazione)
- 3 Nessun problema
- 17 Totale per paziente normale

Valutazione MRI

Sono state eseguite delle risonanze magnetiche successive per valutare lo stato delle siringhe. I risultati sono stati notevolmente coerenti. La riduzione della cavità siringomielica è stata completa in 17 pazienti e quasi completa negli altri due pazienti.

Complicanze

Nella nostra serie si è verificata un'importante complicanza postoperatoria. In una paziente si è sviluppata una grave meningite in conseguenza di un ascesso paravertebrale; in seguito è morta di embolia polmonare. In quattro pazienti si sono rilevati insensibilità e/o dolore al tronco causati dalla mielotomia o da un ancoraggio del midollo nel punto di inserzione del catetere. Il dolore è stato ben gestito per via farmacologica. In particolare non si sono osservati casi di ritorno della siringa, di dislocazione del catetere e di ipotensione del CSF.

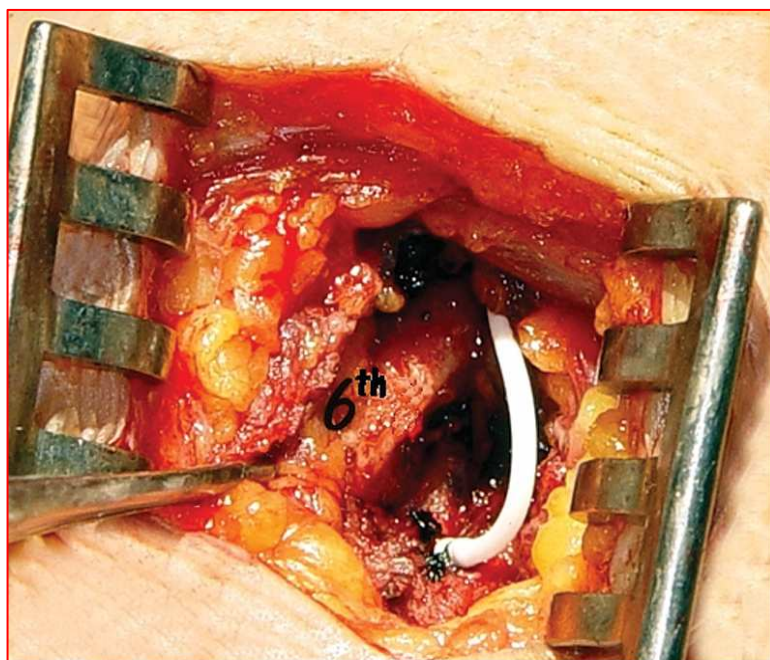

FIGURA 2.

Inserimento dell'estremità distale del catetere nello spazio pleurico attraverso il quinto spazio intercostale. Si noti la posizione di entrata sopra il margine superiore della sesta costola (6°)

La Tabella 2 riassume i dati personali dei pazienti, i dati clinici relativi alla patologia in questione, i risultati funzionali e quelli rilevati nelle risonanze magnetiche prima e dopo l'operazione (follow-up).

TABELLA 2. Dati personali e clinici dei pazienti

Paziente No.	Età(a)/sesso	Patogenesi siringa	Estensione siringa	Operazione di prima scelta	mjOA Scale punteggio dopo operazione di prima scelta	Follow-up (m)	Riduzione siringa	mj OA Scale punteggio dopo lo shunt (follow-up)
1	44/F	Postinfettiva	C0-D4	RSAS	13/17	118	Si	8/17
2	37/M	CVJ	C2-D8	TOR_PFD-S	15/17	90	Si	17/17
3	47/F	Chiari I	C2-L1	PFD ^b	10/17	76	—	Morto ^c
4	8/M	Posttraumatica	C5-D7	RSAS	15/17	62	Si	17/17
5	43/M	Chiari I	C2-D12	PFD	15/17	59	Si	17/17
6	41/M	Posttraumatica	D4-D12	RSAS	11/17	51	Si	15/17
7	62/M	Posttraumatica	D9-L1	RSAS ^b	8/17	43	Si	15/17
8	57/F	CVJ	C6-D9	TOR_PFD-S	9/17	40	Si	15/17
9	46/F	Chiari I	C3-D7	PFD	15/17	38	Si	16/17
10	46/M	Chiari I	C2-D12	PFD ^b	7/17	33	Si	11/17
11	75/F	Postinfettiva	D5-D12	RSAS	10/17	29	Si	10/17
12	51/M	Chiari I	C7-D12	PFD	8/17	30	Si	15/17
13	53/M	CVJ	C4-D4	TOR_PFD-S ^b	9/17	20	85%	15/17
14	45/M	Posttraumatica	C4-D6	RSAS ^b	10/17	18	Si	10/17
15	48/M	Posttraumatica	C0-D9	RSAS	14/17	12	75%	15/17
16	35/M	Posttraumatica	C2-D12	RSAS ^b	13/17	9	Si	17/17
17	50/M	Chiari I	C0-D4	PFD	8/17	8	Si	15/17
18	59/M	Posttraumatica	D5-D12	RSAS ^b	6/17	6	Si	12/17
19	61/M	Posttraumatica	C4-L1	RSAS ^b	8/17	4	Si	15/17
20	42/M	CVJ	C1-D7	TOR_PFD-S	15/17	4	Si	17/17

^a mjOA, Modified Japanese Orthopaedic Association; RSAS, ricostruzione di spazio subaracnoideo; CVJ, giunzione craniovertebrale ; TOR_PFD-S: approccio trans orale, decompressione fossa posteriore e stabilizzazione.

^b Prima operazione eseguita presso altro reparto neurochirurgico

^c Ascesso paravertebrale, meningite, embolia polmonare e morte.

DISCUSSIONE

Fin dalla prima descrizione della siringomielia - presenza di una cavità piena di fluido all'interno del midollo spinale - è sembrato ragionevole presupporre che nei pazienti sintomatici lo svuotamento della cisti avrebbe portato a un miglioramento neurologico o a una stabilizzazione dei sintomi (29). A conferma di tale assunto si era quindi suggerito l'intervento diretto sulla cisti nella forma dell'aspirazione, della mielotomia o della derivazione con shunt. Tuttavia è anche emerso che detti interventi possono portare sia un alto tasso di complicazioni neurologiche causate dalla manipolazione diretta del midollo spinale sia un alto tasso di ricadute. L'aspirazione diretta della siringa produce un risultato clinico solo fino a quando il meccanismo che ha causato il problema non riempirà di nuovo la cavità.

Se sono troppo piccole, le cicatrici si possono trasformare in mielotomia; se sono troppo estese si può verificare un deficit neurologico. Per questo motivo la derivazione con shunt si diffuse negli anni '80 (23, 25, 29) dal momento che richiede solo una modesta mielotomia per l'inserimento di un tubo di drenaggio dentro la siringa e provvede a un continuo scarico del fluido nello spazio subaracnoideo, peritoneale o pleurico. Come per tutti gli shunt, anche questi sono soggetti al fallimento per inconvenienti "meccanici", quali ostruzione del catetere o sua dislocazione e per infezioni dello shunt (17, 19).

Per questi motivi, e soprattutto per la constatazione che la cavità siringomielica sembra mantenersi a causa di un processo dinamico che porta a riempire la cavità quando essa è stata svuotata, si sono condotte numerose ricerche per individuare i meccanismi patofisiologici sottesi alla siringomielia (7, 28). Ciò alla fine ha fatto rilevare diverse condizioni patologiche che portano all'ostruzione degli spazi di passaggio del CSF a diversi livelli spinali e che la loro correzione spesso porta al collasso della siringa.

E' dunque possibile una classificazione delle cause della siringomielia, secondo la quale la condizione più frequentemente associata ad essa è la malformazioni Chiari I, seguita dagli stati postraumatici della spina dorsale con compromissione persistente del canale e/o cicatrici dell'aracnoide. Queste ultime possono anche essere presenti nei casi postinfiammatori, di natura infettiva o chimica. Altri casi più rari di siringomielia sono stati rilevati in relazione a gravi malformazioni della giunzione craniovertebrale (6, 9).

La decompressione del foramen magnum in Chiari I, la ricalibrazione del canale dopo un trauma spinale e l'adesiolisi dell'aracnoide seguita da ricostruzione durale negli stati postraumatici o postinfiammatori sono tutti interventi che mirano a ristabilire un flusso del CSF privo di ostruzioni e dunque fisiologico (8, 10, 14, 15, 18, 22); la rimozione trans orale dell'odontoide, la decompressione della fossa posteriore e la stabilizzazione sembrano anch'esse in grado di risolvere, almeno secondo la nostra esperienza, la siringomielia associata ad anomalie della giunzione craniovertebrale (21,22).

Nei pazienti con siringomielia, si devono cercare queste condizioni sottese alla malattia, e se si raccomanda l'intervento chirurgico si devono mettere in atto interventi causali (ovvero quelli atti ad affrontare le cause relative) ovunque ciò sia possibile come cura primaria. Su ciò non si insisterà mai abbastanza, perché si è anche suggerito in letteratura che il termine siringomielia idiopatica è forse un termine improprio perché nella maggior parte dei pazienti si può probabilmente rilevare o una fossa posteriore troppo piccola o qualche altro tipo di ostruzione dello spazio sub aracnoideo (1).

Nel caso in cui l'intervento chirurgico fatto per risolvere queste cause dovesse fallire, l'applicazione dello shunt è di solito l'unica opzione rimasta. Per quanto riguarda la scelta della specifica procedura di shunting da usare (vale a dire, siringo-subaracnoidea, siringo-pleurica o siringo-peritoneale), non vi sono studi che abbiano comparato i risultati dello shunting nei tre casi, i quali sono evidentemente di natura molto diversa.

Il basso numero di questi interventi descritti in letteratura e il numero degli stessi eseguiti complessivamente, molto probabilmente non permetterà mai di condurre degli studi in grado di trarre delle solide conclusioni. In ogni caso, Vernet et al. (26) hanno descritto due gruppi di pazienti e hanno confrontato gli esiti dello shunt siringo-subaracnoideo e di quello siringo-pleurico, e hanno trovato esiti migliori in quest'ultimo. Solo due articoli, di Batzdorf et al. (4) e di Sgouros e Williams (24) descrivono un numero maggiore di cavità siringomieliche trattate con interventi di shunt in cui gruppi misti di pazienti trattati con entrambe le tecniche sono analizzati insieme. Quantunque il tasso di successo, sia che si tratti di miglioramento sia di arresto nella progressione della malattia, sembri aggirarsi per entrambi gli studi intorno al 50%, le percentuali relative alle complicanze vanno dal 16% al 50%. I tipi delle cavità siringomieliche erano misti, e fra questi, nello studio di Sgouros and Williams vi era un maggior numero di siringhe connesse a Chiari I nelle quali la decompressione cranio-cervicale non aveva avuto successo (24). Probabilmente è vero che le siringhe legate connesse a Chiari I sono strutturalmente meno complesse, il che può spiegare la loro maggiore risoluzione già dopo la decompressione rispetto alla siringomielia conseguente ad aracnoidite (1).

In seguito a ciò noi abbiamo preferito procedere alla applicazione di uno shunt siringo-pleurico (SPS) (29). La nostra serie può essere confrontata con il gruppo siringopleurico dello studio di Vernet et al. (26), che esaminava una popolazione pediatrica, ed aveva rilevato risultati migliori in termini di riduzione della siringa, di esiti clinici e di incidenza delle complicazioni rispetto ad altre serie. Noi attribuiamo questo risultato complessivamente migliore all'omogeneità della nostra serie per la quale è stato adottato esclusivamente l'intervento di SPS, rispetto ad altre serie trattate in letteratura che ricorrevano costantemente a procedure miste,

compresi gli interventi di shunt siringo-peritoneali e siringo-subaracnoidei (1, 4, 14, 18, 26). A nostro avviso, ciò dimostra a sufficienza l'efficacia superiore degli interventi di SPS. In effetti, noi crediamo che la sostanziale differenza nei gradienti di pressione che si verificano nelle tre aree coinvolte influisca sia sul tasso di svuotamento che sulla conservazione di shunt liberi da ostruzioni. Nello spazio sub-aracnoideo si rileva una pressione che è quasi paragonabile a quella dell'area intracavitaria, mentre nella cavità peritoneale, per non parlare della presenza dell'omento che aumenta l'incidenza di ostruzioni nel catetere, si rileva per la maggior parte del tempo una pressione maggiore rispetto a quella della siringa. Il verificarsi di una pressione inferiore controbilanciata dall'espansione del polmone avviene solo nell'area pleurica, creando in tal modo uno spazio virtuale. Il gioco fra queste forze opposte potrebbe rappresentare il gradiente ideale, o almeno quello più idoneo, per il drenaggio della siringa, nella quale un drenaggio eccessivo provoca insorgenza di gliosi e ostruzione del catetere, e un drenaggio insufficiente si traduce in espansione della siringa.

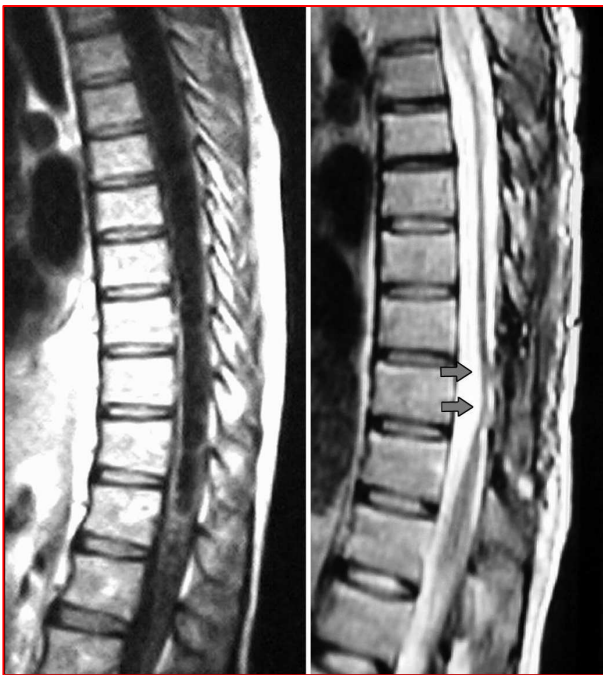

FIGURA 3. Risonanze magnetiche di siringa, prima dell'operazione (A) e durante il follow-up (B). Riduzione completa della siringa e ancoraggio (tethering) del midollo spinale (freccie) nella sede della cannulazione della siringa.

E' stato scritto che dopo l'applicazione dello shunt si possono verificare parecchie complicazioni in termini di ostruzione/dislocazione dello shunt, ancoraggio del midollo spinale dovuto allo shunt e uno stato di bassa pressione del CSF (1, 4, 29). In questa serie è stata osservata solo una seria complicanza settica in una paziente che in seguito è deceduta. Problemi meno importanti, quali l'insensibilità o il dolore al tronco osservati in 4 pazienti sono stati gestiti facilmente farmacologicamente. Le risonanze magnetiche successive sono state anch'esse degne di attenzione particolare perché tutti i pazienti hanno mostrato una riduzione completa o quasi completa della loro siringa. Queste risultanze contraddicono i pericoli di ostruzione/dislocazione dello shunt e anche la sedimentazione delle siringhe, quantunque la bassa incidenza (2 casi) della siringomielia infiammatoria di questa serie possa essere in parte la causa di risultati idrodinamici così eccellenti.

Infine, benché sia stata di solito rilevata in qualche misura l'esistenza di un ancoraggio del midollo spinale al livello dell'inserimento del catetere (Fig. 3), tale

rilevazione ha avuto un impatto minimo, o nullo, sui risultati clinici. E' possibile che lo sviluppo e l'uso di interventi meno invasivi per la collocazione del catetere possano ridurre ulteriormente il verificarsi di questo fenomeno. Guest et al. (12) hanno fatto una relazione sul positivo inserimento del catetere nella siringa mediante una procedura endoscopica in un gruppo di pazienti selezionati, e le esperienze future di queste procedure potrebbero dimostrare che ad esse si accompagna un minore ancoraggio del midollo.

Per altro, i risultati clinici non sono stati meno soddisfacenti delle rilevazioni della risonanza magnetica. In effetti, anche se la maggior parte dei pazienti è migliorata nella valutazione successiva con la mJOA Scale, le condizioni di 2 pazienti non sono cambiate (1 postinfiammatorio, 1 posttraumatico) e la condizione di un paziente (postinfiammatorio) ha continuato a peggiorare nonostante la riduzione completa della siringa. Questi risultati clinici dimostrano ancora una volta che le cavità siringomieliche di natura postinfiammatoria possono essere le più difficili da gestire e, anche quando l'intervento è in grado di eliminare la cavità, l'esito è a un livello non accettabile (18). Questo esito clinico insoddisfacente nonostante il collasso della siringa, può facilmente essere stato causato da ischemia progressiva del midollo spinale come fenomeno secondario nel caso di una aracnoidite diffusa.

CONCLUSIONE

Nel trattamento di pazienti affetti da siringomielia, la nostra strategia è di procedere in primo luogo a un intervento operatorio diretto alle cause di detta patologia nei termini sopra descritti. Dopo questo primo intervento, nei casi di riduzione non significativa della siringa alla successiva rilevazione attraverso risonanza magnetica, e solo in presenza di indicazioni evidenti dalle relative immagini, procediamo alla collocazione dello shunt come ultima istanza. In realtà quando il drenaggio diretto della siringa è indicato come opzione terapeutica di seconda scelta, i risultati rilevati alla risonanza magnetica, quelli clinici di questa serie e i dati di cui disponiamo in letteratura, sembrano indicare che uno shunt siringo-pleurico funzioni meglio dello shunt siringo-subaracnoideo o siringo-peritoneale. Tuttavia questa affermazione deve essere ulteriormente validata da ulteriori studi in merito.

Dichiarazione

Gli autori non hanno alcun interesse personale o istituzionale nei farmaci, materiali o strumentazione descritti nell'articolo.

BIBLIOGRAFIA

1. Barbaro NM, Wilson CB, Gutin PH, Edwards MS: Surgical treatment of syringomyelia. Favorable results with siringoperitoneal shunting. *J Neurosurg* 61:531–538, 1984.
2. Batzdorf U: Chiari I malformation with syringomyelia. Evaluation of surgical therapy by magnetic resonance imaging. *J Neurosurg* 68:726–730, 1988.
3. Batzdorf U: Primary spinal syringomyelia: A personal perspective. *Neurosurg Focus* 8:e7, 2000.
4. Batzdorf U, Klekamp J, Johnson JP: A critical appraisal of syrinx cavity shunting procedures. *J Neurosurg* 89:382–388, 1998.
5. Benzel EC, Lancon J, Kesterson L, Hadden T: Cervical laminectomy and dentate ligament section for cervical spondylotic myelopathy. *J Spinal Disord* 4:286–295, 1991.
6. Brammah TB, Jayson MI: Syringomyelia as a complication of spinal arachnoiditis. *Spine* 19:2603–2605, 1994.
7. Davis CH: Intramedullary pressure in syringomyelia: Clinical and pathophysiological correlates of syrinx distension. *Neurosurgery* 43:648–649, 1998.
8. Di Lorenzo N, Cacciola F: Pathophysiology of syringomyelia. *J Neurosurg* 92:1070–1073, 2000.
9. Di Lorenzo N, Cacciola F: Adult syringomyelia. Classification, pathogenesis and therapeutic approaches. *J Neurosurg Sci* 49:65–72, 2005.
10. Di Lorenzo N, Palma L, Palatinsky E, Fortuna A: “Conservative” craniocervical decompression in the treatment of syringomyelia-Chiari I complex. A prospective study of 20 adult cases. *Spine* 20:2479–2483, 1995.
11. Gezen F, Kahraman S, Ziyal IM, Canakçi Z, Bakir A: Application of syringosubarachnoid shunt through key-hole laminectomy. Technical note. *Neurosurg Focus* 8:e10, 2000.
12. Guest JD, Silbert L, Casas CE: Use of percutaneous endoscopy to place syringopleural or cystoperitoneal cerebrospinal fluid shunts: Technical note. *J Neurosurg Spine* 2:498–504, 2005.
13. Deleted in proof.
14. Hida K, Iwasaki Y, Imamura H, Abe H: Posttraumatic syringomyelia: Its characteristic magnetic resonance imaging findings and surgical management. *Neurosurgery* 35:886–891, 1994.
15. Hida K, Iwasaki Y, Koyanagi I, Sawamura Y, Abe H: Surgical indication and result of foramen magnum decompression versus syringosubarachnoid shunting for syringomyelia associated with Chiari I malformation. *Neurosurgery* 37:673–679, 1995.
16. Iwasaki Y, Hida K, Koyanagi I, Abe H: Reevaluation of syringosubarachnoid shunt for syringomyelia with Chiari malformation. *Neurosurgery* 46:407–413, 2000.
17. Klekamp J, Batzdorf U, Samii M, Bothe HW: Treatment of syringomyelia associated with arachnoid scarring caused by arachnoiditis or trauma. *J Neurosurg* 86:233–240, 1997.
18. Klekamp J, Samii M, Tatagiba M, Sepehrnia A: Syringomyelia in association with tumours of the posterior fossa. Pathophysiological considerations, based on observations on three related cases. *Acta Neurochir (Wien)* 137:38–43, 1995.
19. Mazzola CA, Fried AH: Revision surgery for Chiari malformation decompression. *Neurosurg Focus* 15:e3, 2003.
20. Okada k, Shirasaki N, Hayashi H, Oka S, Hosoya T: Treatment of cervical spondylotic myelopathy by enlargement of the spinal canal anteriorly, followed by arthrodesis. *J Bone Joint Surg Am* 73A:352–364, 1991.
21. Perrini P, Benedetto N, Guidi E, Lorenzo ND: Transoral approach and its superior extensions to the craniocervical junction malformation: Surgical strategies and results. *Neurosurgery* [Epub ahead of print].
22. Perrini P, Benedetto N, Tenenbaum R, Di Lorenzo N: Extra-arachnoidal craniocervical decompression for syringomyelia associated with Chiari I malformation in adults: Technique assessment. *Acta Neurochir (Wien)* 149:1015–1023, 2007.
23. Phillips TW, Kindt GW: Siringoperitoneal shunt for syringomyelia: A preliminary report *Surg Neurol* 16:462–466, 1981.
24. Sgouros S, Williams B: A critical appraisal of drainage in syringomyelia. *J Neurosurg* 82:1–10, 1995.
25. Tator CH, Briceno C: Treatment of syringomyelia with a syringosubarachnoid shunt. *Can J Neurol Sci* 15:48–57, 1988.
26. Vernet O, Farmer JP, Montes JL: Comparison of syringopleural and syringosubarachnoid shunting in the treatment of syringomyelia in children. *J Neurosurg* 84:624–628, 1996.
27. Williams B: Syringomyelia. *Neurosurg Clin N Am* 1:653–685, 1990.

28. Williams B: Surgery for hindbrain related syringomyelia. Adv Tech Stand Neurosurg 20:107–164, 1993.
29. Williams B, Page N: Surgical treatment of syringomyelia with syringopleural shunting. Br J Neurosurg 1:63–80, 1987.
30. Won DJ, Siddiqi J, Yamada S: A novel, simplified pediatric syringopleural shunt. Technical note. J Neurosurg 102:123–126, 2005.

COMMENTI

Cacciola et al. hanno presentato una serie di pazienti affetti da siringomielia refrattaria trattati con shunt siringopleurico come intervento di seconda opzione. Questa strategia terapeutica, come sottolineano gli autori, deve essere validata da altri. L'eziologia di questi casi refrattari si compone di molti fattori e viene gestita al meglio da strategie diversificate. Dopo che si è rilevato che le cavità siringomieliache non sono sottoposte a una pressione eccessiva, può essere consigliabile un drenaggio a bassa pressione. A intermittenza, lo spazio pleurico fornisce un serbatoio a pressione negativa per il drenaggio. Si deve tuttavia, preliminarmente, escludere che si debbano trattare altre cause, quali le patologie ostruttive (p.e. malformazione Chiari) o legate all'ancoraggio (tethering), del midollo spinale a qualunque livello. Ciò nonostante, il trattamento alternativo di "ultima istanza" proposto da Cacciola et al. sembra essere l'opzione migliore nei casi di refrattarietà.

Edward C. Benzel
Cleveland, Ohio

In questo studio dettagliato e ben scritto, condotto da Cacciola et al., gli autori descrivono la loro esperienza con l'impianto di uno shunt siringo-pleurico come trattamento di seconda scelta della siringomielia in pazienti refrattari alla ricostruzione del flusso del fluido cerebrospinale, quando non si sia realizzata alcuna riduzione significativa della siringa dopo il primo intervento. In effetti, nei pazienti in cui sia fallito l'intervento chirurgico, la procedura di shunting è l'unica opzione rimasta. Questa tecnica si è dimostrata semplice, sicura e ben tollerata dai 20 pazienti dello studio perché richiede solo una modesta mielotomia per l'inserimento del catetere dentro la siringa. I risultati sono stati molto incoraggianti, senza ostruzione dello shunt, senza dislocazione del catetere, e con una soddisfacente riduzione della siringa, associata, nella maggior parte dei casi, a un modesto miglioramento neurologico. Inoltre, la valutazione neuroradiologica postoperatoria ha confermato il collasso della cavità.

Benché vi sia un basso numero di studi nella letteratura internazionale che abbiano confrontato i risultati delle diverse procedure chirurgiche nel trattamento della siringomielia (shunt siringo-subaracnoideo, peritoneale o pleurico e decompressione della fossa cranica posteriore), noi riteniamo che, in complesso, per casi specifici, come nella siringomielia postraumatica e in quella successiva ad aracnoidite, la derivazione di shunting (pleurica, subaracnoidea, peritoneale) debba essere eseguita come terapia di prima istanza.

Siamo anche lieti che gli autori abbiano preso in considerazione la possibilità di un approccio endoscopico percutaneo per la collocazione dello shunt siringo-pleurico, come da noi suggerito, e speriamo di vedere in futuro delle relazioni su esperienze cliniche relative a questa interessante applicazione.

Vita Stagno
Oreste de Divitiis
Napoli, Italia

Cacciola et al. valutano a posteriori la loro esperienza con lo shunting siringo-pleurico in 20 pazienti che non avevano avuto alcun riscontro positivo dalla decompressione primaria o dalla ricostruzione dello spazio subaracnoideo. Tutti questi pazienti avevano sintomi neurologici persistenti e evidenze radiografiche dell'esistenza di una siringa. Lo strumento usato fu uno shunt lombo-peritoneale. Un paziente è deceduto a causa di complicazioni infettive, e gli altri 19 sono stati seguiti con un follow-up medio di 37,5 mesi. Questa procedura ha dato un miglioramento di 3,3 punti sulla scala della Modified Japanese Orthopaedic Association, e tutti i pazienti hanno avuto una riduzione nelle dimensioni della siringa. In 2 pazienti vi è stata una sensibile riduzione della siringa.

Si tratta di un'interessante serie attuale sulla gestione della siringomielia refrattaria con shunt siringo-pleurico. I sintomi neurologici di questi pazienti spesso non hanno una risoluzione completa, come è stato notato dagli autori. Nonostante la persistenza di disfunzioni neurologiche, i risultati complessivi di questa procedura di recupero sono accettabili.

Vincent C. Traynelis
Iowa City, Iowa